I luoghi della cura
ANNO I - N. 1 - 2003

Riflessioni su un caso di disturbo fittizio con manifestazione di grave autolesionismo (sindrome di Munchausen) in una paziente ricoverata in casa di riposo

Giovanni Bigatello, Pasquale Fresca, Mario Susta, Marina Vannucci

Istituto Geriatrico Ca' d'Industria ed Uniti Luoghi Pii, Como

INTRODUZIONE

Con il termine "disturbo fittizio" (DF) si intende una sindrome psicopatologica in cui chi ne è affetto finge sintomi spesso dolorosi e invalidanti, o li produce deliberatamente (autolesionismo) senza altra finalità se non quella di farsi passare per malato (Hales e Hales, 1998). A differenza dunque della simulazione di malattia, in cui è facilmente riconoscibile uno scopo preciso (indennizzo assicurativo, riforma al servizio di leva ecc.), nel DF sembra che il paziente sia guidato unicamente dal desiderio irresistibile di assumere il ruolo di malato.

Secondo il DSM-IV i criteri diagnostici del DF sono (DSM IV, 1994):

- produzione o simulazione intenzionale di segni o sintomi fisici o psicologici;
- motivazione del comportamento risiedente nell'assunzione del ruolo di malato;
- assenza di incentivi esterni;
- assenza di patologia psichiatrica che da sola possa giustificare il comportamento.

Nell'ambito del DF sono ulteriormente distinguibili varie forme, una delle quali va sotto il nome di *sindrome di Munchausen*, eponimo creato dal medico inglese Richard A.J. Asher nel 1951 in riferimento al Barone Karl Friedrich Jeronimus von Munchausen, noto per i suoi racconti mirabolanti e fantastici. Questa particolare varietà è caratterizzata da una triade sintomatologica, peraltro non sempre presente simultaneamente (Hales e Hales, 1998; Hamilton; Turner, 2002):

- cronicità, gravità ed estrema varietà del disturbo fittizio;
- peregrinazione da un ospedale all'altro;
- pseudologia fantastica.

Dato l'andamento spesso cronico della sindrome, in alcuni malati l'intera esistenza è dedicata al tentativo di essere ammessi in ospedale, con continui spostamenti da un ospedale all'altro. I pazienti spesso desiderano - o addirittura pretendono - di essere sottoposti a procedure chirurgiche, e per raggiungere lo scopo si sottopongono alle più svariate pratiche autolesionistiche: ingestione di sostanze tossiche o di corpi estranei, iniezioni di materiale contaminato, aggravamento di preesistenti ferite, autoferimento, ecc. In altri casi manipolano i campioni d'analisi (sangue e più spesso urine). Allo scopo di dare maggiore credibilità alle proprie asserzioni, questi malati possono ricorrere alla "pseudologia fantastica", ossia all'esibizione di false credenziali o di immaginarie relazioni con persone famose.

Il costo associato ai continui ricoveri può raggiungere cifre considerevoli: in letteratura è riportato il caso di un paziente che nell'arco di 12 anni ha ottenuto 545 ricoveri in 84 diversi ospedali, con un costo stimato in quasi un milione di dollari (Powel e Boast, 1993).

È stato calcolato che tra l'1 e il 2% di tutti i pazienti che si presentano all'accettazione di un ospedale siano affetti da DF (Hamilton). Tra questi, circa il 10% sarebbe affetto da sindrome di Munchausen vera e propria (Hales e Hales,1998). Il DF sembra presentarsi più frequentemente nelle donne, mentre la sindrome di Munchausen sarebbe più spesso appannaggio degli uomini. L'età prevalente dell'una e dell'altra è tra i 30 e i 50 anni.
Nonostante quindi la frequenza del DF e della sindrome di Munchausen non sia trascurabile, in letteratura esistono pochi studi sistematici, limitandosi la maggioranza dei lavori alla presentazione di casi clinici isolati o di piccole serie (Reich e Gottfried, 1983; Fink e Jensen, 1989; Bauer e Boegner, 1996). In nessuno studio abbiamo comunque trovato riferimenti a pazienti di età geriatrica, e in particolare ad ultraottantenni.

CASO CLINICO

L.Z., di 78 anni, nubile, è stata ricoverata nel nostro istituto il 9/1/1999 per progressiva incapacità di autogestirsi, raggiungendo la sorella Z.Z., di 5 anni più anziana, già ricoverata nella nostra struttura per grave demenza multinfartuale. Fino a pochi mesi prima le due sorelle vivevano assieme, in discreta autonomia.
L.Z. è affetta da un ritardo psichico di grado moderato, probabilmente accentuato da una condizione di parziale sordomutismo congenito. Tuttavia ha frequentato la scuola fino alla V elementare. Purtroppo l'anamnesi patologica remota è piuttosto lacunosa a causa dei deficit cognitivi della paziente. L'unica parente, la figlia della sorella Z.Z., non è al corrente di quanto avvenuto in passato. L'anamnesi riporta comunque un'appendicectomia in età imprecisata e uno o più interventi chirurgici a carico dell'addome non meglio precisati, esitati in laparocele sovraombrelicale. Inoltre la paziente è stata sottoposta pochi anni prima ad artroprotesi dell'anca sinistra per grave coxartrosi. Infine, molti anni addietro sarebbe stata posta una diagnosi di epilessia, ma la paziente al momento del ricovero non sta seguendo alcun trattamento anticomiziale. Nell'ultimo decennio vengono riferiti episodi di agitazione trattati con neurolettici che avrebbero causato una sindrome extrapiramidale transitoria. Non risulta invece alcuna patologia internistica di rilievo.
All'ingresso in istituto si presenta in buone condizioni fisiche, deambulante, collaborante, cordiale; l'eloquio è fortemente limitato, ma tutto sommato comprensibile. Il grave deficit uditivo è parzialmente compensato dalla lettura labiale. In complesso quindi riesce a comunicare, almeno per quanto riguarda i bisogni essenziali. Dal punto di vista cognitivo manifesta una modesta riduzione dell'orientamento temporo-spaziale e una riduzione della memoria, soprattutto a breve termine. Il punteggio del Mini Mental State Examination è di 17, verosimilmente penalizzato dal sordomutismo. Mantiene ancora una discreta autonomia nelle attività della vita quotidiana, richiedendo assistenza parziale per fare il bagno e per l'uso dei servizi. Riguardo la continenza, ha occasionali episodi di incontinenza.
La paziente accompagna la sorella negli spostamenti in carrozzina e pretende di aiutare il personale - in realtà spesso intralciandolo - nell'accudirla. Si mostra nel complesso gioviale, ma diviene fortemente irritabile qualora non si accondiscenda ai suoi desideri o alle sue pretese.
L'obiettività clinica internistica non rileva significatività, tranne una cicatrice addominale xifo-pubica e un laparocele sovraombelicale.
La terapia farmacologica si limita a basse dosi di lorazepam e, molto saltuariamente, di promazina.
Per circa un anno e mezzo la paziente non ha creato particolari problemi, se si esclude l'irritabilità di cui sopra e una frequente richiesta di attenzioni. Tale richiesta si è fatta molto più assillante a partire dalla fine del 2000, in coincidenza con un peggioramento delle condizioni della sorella, alla quale perciò erano rivolte in prevalenza le cure del personale.
Dall'inizio del 2001 sempre più spesso il diario clinico riporta la denuncia dei più svariati disturbi: nausea, dolori addominali, lombalgia, gonalgia, vertigini.
Nel febbraio 2001 compaiono le prime manifestazioni di autolesionismo: caduta a terra volontaria nel bagno per richiamare l'attenzione e vomito provocato manualmente. Nell'agosto compare un'eruzione cutanea pruriginosa all'avambraccio destro, probabilmente autoprovocata, nonostante la paziente lo neghi. Pochi giorni dopo pretende di esser sottoposta ad esame radiografico per un forte dolore toracico insorto in seguito a caduta senza testimoni. La radiografia è negativa. Nel febbraio 2002 viene inviata in pronto soccorso per dolori addominali riferiti come particolarmente intensi, dopo che da diversi giorni tentava di procurarsi vomito. La visita chirurgica non

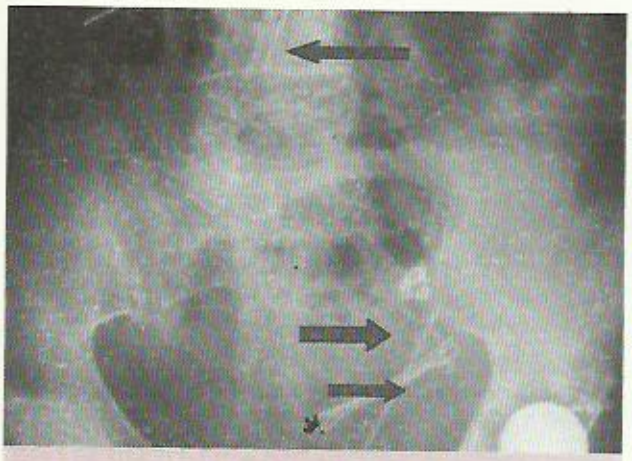

Figura 1 *Radiografia dell'addome senza mezzo di contrasto: sono visibili numerosi corpi metallici (frecce)*

evidenzia alcuna patologia in atto; l'ecografia dell'addome mostra calcolosi della colecisti; normali gli esami ematici. Una seconda ecografia eseguita in luglio, sempre per gli stessi disturbi, mostra un analogo responso.

Il mattino del 6 settembre 2002 riferisce violenti dolori addominali: l'addome si presenta scarsamente trattabile, diffusamente dolente, con dolorabilità elettiva in fossa iliaca sinistra; sono presenti segni iniziali di reazione peritoneale. Viene pertanto inviata al pronto soccorso di Cantù (Como). Qui una radiografia dell'addome senza mezzo di contrasto evidenzia la presenza di plurimi corpi estranei a densità metallica, soprattutto in sede centroaddominale e in fossa iliaca sinistra. In particolare, sono riconoscibili aghi da cucito, una forcina per capelli, un orecchino (Figura 1).

La paziente viene operata d'urgenza di resezione di ansa ileale e colotomie multiple, necessarie per estrarre i numerosi corpi metallici. Il decorso postoperatorio dopo una decina di giorni è complicato dall'insorgenza di una fistola enterica, che richiede un intervento di sutura. In seguito il decorso è regolare e la paziente si riprende completamente. Rifiuta la visita psichiatrica. Pur non ammettendo mai esplicitamente l'ingestione di corpi estranei, promette che in futuro "farà la brava". In effetti fino a oggi (gennaio 2003) non si registrano ulteriori episodi autolesionistici e anche le richieste di attenzioni sono molto diminuite.

COMMENTI

Una richiesta di attenzioni - anche reiterate e insistenti - è evento piuttosto comune e per nulla sorprendente in un ambiente come quello della casa di riposo che - poco o tanto - tende a standardizzare e a depersonalizzare le attività di assistenza. Parimenti, non stupiscono le manifestazioni di gelosia nei confronti di altri ospiti "più fortunati" ai quali, per svariate e spesso valide ragioni, vengano dedicate maggiori attenzioni. Nel caso in questione queste richieste, come pure le manifestazioni di gelosia, non sono mai state vissute dal personale di assistenza come particolarmente allarmanti, anche perché parevano indirizzate soprattutto ad attirare l'attenzione del medico, piuttosto che quella del personale di assistenza. Riguardo al possesso di materiale potenzialmente pericoloso, vi è da considerare che non vi è la consuetudine di andare a controllare tra gli effetti personali dei ricoverati, a meno che non esistano comportamenti che inducano a ipotizzare una potenziale pericolosità, per sé o per gli altri. E questo, fino all'episodio di grave autolesionismo, non pareva il caso di L.Z. È vero che una volta, tra gli oggetti personali, è stato rinvenuto casualmente un paio di forbici - che le è stato prontamente sequestrato - ma la giustificazione addotta dalla paziente ("le forbici le erano necessarie per piccoli lavori di cucito") pareva tutto sommato logica. Mai sono stati rinvenuti aghi. Quanto alle forcine per capelli e agli orecchini, questi oggetti fanno parte del normale corredo degli ospiti.

In realtà, soprattutto a posteriori e alla luce dell'ultimo, clamoroso episodio di autolesionismo, alcuni elementi anamnestici avrebbero potuto mettere in allarme e introdurre il sospetto diagnostico di disturbo fittizio:

- il fatto che la paziente sia stata sottoposta a uno o più interventi chirurgici addominali apparentemente immotivati (forse soltanto esplorativi?);
- anche la pregressa diagnosi di epilessia può rientrare nel quadro del DF (Asher, 1951; Fink e Jensen, 1989): in effetti nei quattro anni trascorsi nel nostro istituto la paziente non ha mai presentato un episodio comiziale, nonostante l'assenza di terapia specifica.

In ogni caso è abbastanza sorprendente l'*escalation* verificatasi nell'ultimo anno e mezzo nel corso del quale, partendo da semplici richieste - seppur inesistenti - di attenzioni, la paziente è passata a modeste manifestazioni di autolesionismo, per finire con il mettere in pericolo la propria vita ingerendo aghi e altro. Né il peggioramento delle condizioni della sorella - e

quindi le maggiori cure ad essa rivolte - pare elemento determinante: il peggioramento infatti è stato transitorio e altrettanto la maggior intensità di attenzioni (circa un mese). Il comportamento autolesionistico della paziente non pare perciò spiegabile se non come il desiderio di assumere in permanenza il ruolo di malata, in accordo con la definizione di DF e di sindrome di Munchausen in particolare.

Attualmente peraltro le attenzioni - ancorché non particolarmente intense - che personale sanitario e di assistenza le rivolge, anche per mantenere una più attenta sorveglianza, paiono soddisfarla ampiamente. E anche i controlli del guardaroba o della borsa - svolti con tatto e prudenza - non sembrano disturbarla, anzi, paiono venir inseriti in un gradito contesto di attenzione. Almeno per il momento quindi l'aver incrementato le attenzioni e la frequenza delle visite mediche - senza peraltro che ciò comporti un particolare sovraccarico di lavoro - sembra misura sufficiente per garantire alla ricoverata quel ruolo di malata che pare starle tanto a cuore.

BIBLIOGRAFIA

Asher R., Munchausen's syndrome. Lancet 1951; 1 : 339-41.

Bauer M., Boegner F., Neurological syndromes in fictions disorder. J Nerv Ment Dis 1996; 184 (5): 281-8.

DSM IV: American Psychiatric Association, Diagnostic and Statistical Manual of Mental Disorders. 4th Edition. Washington, DC, 1994.

Fink P., Jensen J. Clinical characteristics of the Munchausen's Syndrome. A review and 3 new case histories. Psycoter Psychosom 1989; 52 (1-3): 164-71.

Hales D, Hales RE. La salute della mente. Seconda Edizione Italiana. Milano: Longanesi & c. 1998.

Hamilton JC. Munchausen's Syndrome. http://www.emedicine.com/med/topic3543.htm.

Powel R, Boast N. The milion dollar man. Br J Psychiatry 1993; 162: 253-56.

Reich P, Gottfried L.A., Fictious disorders in a teaching hospital. Ann Intern Med 1983; 99 (2): 240-7.

Turner J., Reid S., Munchausen's Syndrome. Lancet 2002; 359: 346-49.